نشریه علوم درمانگاهی دامپزشکی ایران؛ ۱۴۰۴؛ ۱۹(۱): ۳۷-۵۰.
http://doi.org/ 10.22034/ijvcs.2025.14973.1113

بررسی اثرات التیامی اسانس مریم‌گلی (*Salvia officinalis*) در زخم تجربی پوست در کبوتر (*Columba livia domestica*)؛ مطالعه هیستوپاتولوژی

نویده میرزاخانی[1*]، ناصر وجدی[2]، سعید سیفی[2]

۱. گروه پاتوبیولوژی، دانشکده دامپزشکی، دانشگاه تخصصی فناوری‌های نوین آمل، آمل- ایران.
۲. گروه علوم درمانگاهی، دانشکده دامپزشکی، دانشگاه تخصصی فناوری‌های نوین آمل، آمل- ایران.

دریافت: ۱ آبان‌ماه ۱۴۰۳ **پذیرش:** ۱۵ اردیبهشت‌ماه ۱۴۰۴

چکیده

ترمیم زخم از دیرباز حائز اهمیت بوده و استفاده از گیاهان دارویی در تسریع این روند همواره موردتوجه بشر بوده است. گیاه مریم‌گلی دارای خواص ضد باکتریایی، آنتی‌اکسیدانی و ضدالتهابی است. این مطالعه باهدف بررسی اثرات درمانی پماد حاوی اسانس مریم‌گلی (SOO) بر زخم پوستی تجربی کبوتر انجام شد. بدین منظور از ۱۸ قطعه کبوتر سالم استفاده شد و دو زخم پوستی تمام ضخامت به قطر ۵ میلی‌متر در ناحیه پشتی گردن آن‌ها ایجاد شد. سپس کبوترها به ۳ گروه کنترل (پماد اوسرین)، گروه تیمار با SOO ٪۲ (پماد اوسرین حاوی SOO ٪۲) و گروه SOO ٪۴ (پماد اوسرین حاوی SOO ٪۴) تقسیم شدند. هر روز سطح زخم در تمام گروه‌ها با پماد به مدت ۱۴ روز پوشانده شد. در روزهای ۳، ۷ و ۱۴ ارزیابی ماکروسکوپی و هیستوپاتولوژی انجام شد. مشاهدات ماکروسکوپی روند بهبود سریع‌تر زخم در گروه‌های تحت درمان با SOO، به‌ویژه SOO ٪۴، را در تمامی روزهای مطالعه نشان دادند. بررسی‌های میکروسکوپی از نتایج ماکروسکوپی حمایت کردند که با مشاهده التهاب و پرخونی کمتر، نوزایش عروقی بیشتر، اپیتلیالیزه شدن مجدد کامل‌تر، تولید بافت گرانوله بالغ‌تر و رسوب کلاژن بیشتر در ناحیه زخم در حیوانات تحت درمان، به‌ویژه در گروه SOO٪۴، همراه بود (P <۰/۰۵) بنابراین، می‌توان چنین نتیجه گرفت که تجویز SOO در ناحیه زخم پوستی می‌تواند منجر به ترمیم سریع‌تر زخم گردد.

واژه‌های کلیدی: مریم‌گلی، کبوتر، زخم، پوست، هیستوپاتولوژی

مقدمه

زخم به‌عنوان گسستگی در ساختار بافت‌های نرم تعریف شده که منجر به ازبین‌رفتن پیوستگی آن بافت می‌شود (۱). التیام زخم‌های پوستی، فرایندی است که طی آن پوست آسیب‌دیده خود را ترمیم نماید (۲). ترمیم زخم پوستی یک فرایند فیزیولوژیک به‌منظور نوسازی بافت می‌باشد که شامل مراحل مختلف کاتابولیک و آنابولیک است (۳). روند التیام زخم شامل پروسه‌های پیچیده است که نیاز به همکاری و همراهی بافت‌ها و رده‌های سلولی مختلفی جهت ساخت دوباره ساختارهای از دست‌رفته دارد. این فرایند به واسطه بازسازی اپیتلیال و تشکیل جوشگاه بافت هم‌بند انجام می‌شود. به‌طورکلی سه مرحله اصلی در ترمیم زخم جلدی وجود دارد که شامل التهاب، تشکیل بافت جوانه‌ای یا رژنراسیون، بازسازی و تشکیل ماتریکس خارج سلولی یا همان شکل‌گیری مجدد است. در ترمیم ثانویه زخم که مربوط به زخم‌هایی با ابعاد بزرگ‌تر و فاصله بیشتر لبه‌های زخم از همدیگر است، معمولاً روند ترمیم زخم پیچیده‌تر می‌گردد. در این نوع از زخم‌ها، واکنش التهابی شدیدتر بوده و تکامل بافت جوانه‌ای وسیع‌تر است. با طولانی‌تر شدن روند التیام زخم، میزان بافت جوشگاه بزرگ‌تر می‌شود که منجر به تشکیل

* پست الکترونیک نویسنده مسئول: n.mirzakhani@ausmt.ac.ir

بدشکلی‌هایی در ناحیه ترمیم‌شده می‌گردد (۴). باتوجه‌به عوارض ناشی از تأخیر در ترمیم، تسریع روند التیام زخم از اهمیت به سزایی برخوردار می‌باشد (۵). بررسی مطالعات پیشین نشان می‌دهد که اسانس طبیعی برخی از گیاهان دارای خواص ضدمیکروبی و آنتی‌اکسیدانی توانسته است به‌عنوان یک گزینه مناسب برای تسریع بهبود زخم مورد استفاده قرار گیرد (۳ و ۶). گیاه مریم‌گلی با نام علمی *Salvia officinalis* گیاهی بوته‌ای، از تیره نعناع به ارتفاع ۶۰-۳۰ سانتی‌متر و دارای ظاهر پرپشت است که به حالت خودرو در اماکن خشک یا سنگلاخی و دامنه‌های بایر اغلب نواحی آسیا و شمال آفریقا می‌روید. برگ گیاه دارای اسانس، تانن و ماده‌ای تلخ است. این گیاه باارزش‌ترین نوع دارویی تیره نعناع و دارای اختصاصات درمانی مهمی است. برگ آن به علت دارابودن اسانس و تانن مقوی است. همچنین این گیاه دارای ترکیبات مختلف شیمیایی از قبیل آلفا توژون (سیس-توژون)، کامفور، بتا توژون (ترانس-توژون) و ۱ و ۸-سینئول می‌باشد. فعالیت ضدالتهابی این گیاه به وجود اسید اورسولیک نسبت داده شده است (۷ و ۸). همچنین مطالعات گذشته نشان داده که کاربرد موضعی انواع پمادهای حاصل از این گیاه قادر به درمان زخم‌های التیام نیافته و زخم‌های دیابتی هستند و خواص ضدمیکروبی و پتانسیل آنتی‌اکسیدانی آن در درمان بیماری‌های عفونی که توسط مایکوباکتریوم توبرکلوزیس و *آسینتوباکتر بومانی* آلوده شده بودند، مفید بوده است (۶، ۹ و ۱۰). در این مطالعه برای بررسی روند ترمیم زخم از پوست پرنده استفاده شده است که به طور گسترده در تحقیقات ترمیم زخم پوستی استفاده می‌شود (۱۱-۱۴). پوست پرنده به علت شل و آزاد بودن به‌راحتی در دسترس بوده و نیازی به کشتن حیوان بعد از برداشت نمونه پوستی نمی‌باشد. همچنین از نظر بافت‌شناسی اپیدرم و درم و همچنین مکانیسم‌های سیگنالینگ میان این دو بخش، دارای مشابهت‌های فراوانی با پوست پستانداران است (۱۵ و ۱۶). اگرچه جزئیات ویژه ساختاری و فیزیولوژیک پوست پرنده ممکن است تفاوت‌هایی را با پوست پستانداران از خود نشان دهد، اما مکانیسم‌های پایه‌ای سلولی مشابه هستند (۱۷ و ۱۸)؛ بنابراین یک مدل مناسب برای مطالعه ترمیم زخم است. به دلیل خواص برشمرده‌شده از این گیاه دارویی و عدم اطلاعات کافی در زمینه ترمیم زخم پوستی در پرندگان توسط این گیاه، در مطالعه پیش رو تصمیم بر آن شد که اثرات التیامی اسانس مریم‌گلی در زخم تجربی پوست در کبوتر مورد ارزیابی قرار گیرد.

مواد و روش کار

تعداد ۱۸ قطعه کبوتر اهلی پس از معاینه و اطمینان از سلامت بالینی، خریداری شدند. دسترسی به آب و غذای استاندارد (دان کبوتر مهدانه، تهران، ایران) به‌صورت آزاد برای تمام کبوتران مهیا بود. اسانس گرید A گیاه مریم‌گلی تهیه شده از برگ گیاه، به‌صورت آماده خریداری شد (شرکت گیاه کالا، خراسان، ایران). تجزیه و تحلیل شیمیایی اجزای تشکیل دهنده اسانس مریم گلی با استفاده از دستگاه کروماتوگرافی گازی- طیف سنجی‌جرمی Agilent 6890 ، با ستون HP-5 (۰/۲۵ میلی متر × ۳۰ متر × ۰/۲۵ میکرومتر) و یک آشکارساز Agilent Technologies 5973 با MS بی اثر انجام شد. برنامه دمای آون به شرح زیر بود: دمای اولیه ۵۰ درجه سانتیگراد، با افزایش ۱۵ درجه سانتیگراد در دقیقه به ۲۴۰ درجه سانتیگراد و ۳۰ دقیقه نگه داشته شد. نمونه‌ها در هگزان حل شدند و هلیوم به عنوان گاز حامل با حجم انژکتور ۱ میکرولیتر، دمای انژکتور ۳۰۰ درجه سانتی‌گراد و نسبت تقسیم ۱:۲۰ استفاده شد. دمای انژکتور و آشکارساز در ۲۸۰ درجه سانتیگراد نگه داشته شد. ترکیبات به‌دست‌آمده با مقایسه زمان نگهداری و طیف جرمی با استانداردها یا شاخص‌های نگهداری آن‌ها (RI) با داده‌های منتشر شده و طیف جرمی آن‌ها با کتابخانه موسسه ملی استاندارد و فناوری (NIST) شناسایی شدند. از پماد اوسرین (شرکت ثمین، تهران، ایران) به عنوان پماد پایه استفاده شد. غلظت‌های ۲ و ۴ درصد وزنی از اسانس گیاه مریم‌گلی با اضافه کردن اسانس

به پماد پایه اوسرین (به ترتیب۲ و ۴ گرم از اسانس به ۹۸ و ۹۶ گرم از پماد اوسرین) تهیه شد. برای القای زخم، ابتدا پرنده‌ها توسط تزریق عضلانی ترکیب کتامین (۲۵ میلی‌گرم/کیلوگرم) و دیازپام (۰/۵ میلی‌گرم/کیلوگرم) بی‌هوش شده و ناحیه پشت گردن پرکنی و آماده‌سازی معمول جراحی شد. سپس توسط یک عدد پانچ بیوپسی استریل به قطر ۵ میلی‌متر دو زخم در طرفین ناحیه گردن پرنده به طور تمام ضخامت ایجاد شد. در این مرحله پوست کاملاً از محل مورد نظر جدا شد و پرنده‌ها از نظر خونریزی در ناحیه القای زخم بررسی و کنترل شدند. متعاقبا، به طور تصادفی به ۳ گروه ۶ تایی تقسیم شدند. ناحیه زخم هر روز با اوسرین در گروه کنترل و پمادهای حاوی غلظت‌های ۲ و ۴ درصد اسانس مریم‌گلی در گروه‌های دیگر پوشانده شد. این تیمار درمانی هر روز به مدت ۱۴ روز انجام شد. در روزهای ۳، ۷ و ۱۴ پس از القای زخم، قبل از انجام بیوپسی، از ناحیه زخم درحال ترمیم تصویر برداری انجام شد و با نرم افزار Image J (Image J 1.46r, Wayne Rasband, National Institute of Health, USA) ارزیابی شد و مساحت زخم‌ها مورد اندازه‌گیری قرار گرفت. سپس از هر گروه دو پرنده به طور تصادفی انتخاب شده و نمونه برداری از آن‌ها با القای بی‌هوشی صورت گرفت و پس از برداشت نمونه بیوپسی به همراه حاشیه ۳ میلی‌متری از پوست سالم اطراف، بخیه زده شد. نمونه‌های بیوپسی پوستی به داخل فرمالین ۱۰ درصد بافری منتقل شد و پس از تثبیت و قالب‌گیری نمونه‌های بافتی در پارافین، مقاطعی به ضخامت ۷ میکرون توسط میکروتوم تهیه و به روش هماتوکسلین و ائوزین رنگ‌آمیزی شدند. در اسلایدهای میکروسکوپی، تغییرات بافتی در ناحیه در روزهای ۳، ۷و ۱۴ بعد از القای زخم بصورت مجزا بررسی شد. برای مقایسه روند ترمیم زخم در گروه‌های مختلف در روزهای مختلف از معیارهای مشترکی استفاده شد که شدت تغییرات به‌صورت امتیاز دهی از صفر تا ۳ بیان گردید. این معیارها شامل میزان التهاب و پرخونی، اپیتلیالیزاسیون مجدد، نوزایش عروقی، رسوب کلاژن و میزان حضور سلول‌های همبندی، یعنی فیبروسیت و فیبروبلاست، در ناحیه زخم در حال ترمیم بود. شیوه امتیاز دهی بدین صورت بود: عدم مشاهده ضایعه یا عدم مشاهده تغییرات امتیاز (صفر) و مشاهده میزان ملایم ضایعه یا تغییرات کم امتیاز (۱)، مشاهده میزان متوسط ضایعه یا تغییرات متوسط امتیاز (۲) و مشاهده میزان شدید تغییرات یا ضایعه شدید امتیاز (۳) را به خود اختصاص داده اند (۱۹) (جدول ۱).

جدول ۱- پارامترهای آسیب‌شناختی نشان‌دهنده پیشرفت ترمیم زخم و نحوه رتبه‌بندی آن‌ها (۱۹)

درجه بندی	التهاب و پرخونی	اپیتلیالیزاسیون مجدد	نوزایش عروقی	رسوب کلاژن	فیبروبلاست و فیبروسیت (بافت هم‌بند)
صفر	عدم مشاهده	عدم تشکیل	عدم مشاهده	عدم مشاهده	عدم مشاهده
۱	مشاهده به‌میزان کم	تشکیل مقدار جزئی	مشاهده به‌میزان کم	مشاهده به میزان کم	مشاهده به میزان کم
۲	مشاهده به‌میزان متوسط	تشکیل مقدار متوسط	مشاهده به‌میزان متوسط	مشاهده به‌میزان متوسط	مشاهده به‌میزان متوسط
۳	مشاهده به‌میزان زیاد	تشکیل کامل و بلوغ	مشاهده به‌میزان زیاد	مشاهده به میزان زیاد	مشاهده به میزان زیاد

آنالیزهای آماری این مطالعه توسط برنامه Graph pad Prism نسخه ۵/۰۳ (GraphPad software, San Diego, CA, USA) انجام شد. میزان اختلاف معنی‌دار برای اطلاعات به‌دست‌آمده از اندازه‌گیری مساحت زخم‌ها توسط آنالیز واریانس دوطرفه (Two-Way ANOVA) و به دنبال آن توسط تست Bonferroni post hoc test محاسبه شد. نتایج میکروسکوپ نوری مربوط به‌شدت ضایعات به دلیل نیمه کمی بودن آن‌ها، با آزمون Kruskal-Wallis Test و متعاقباً Dunn's Test آنالیز شدند. اختلاف معنی‌دار در سطح

(P <۰/۰۵) تعیین شد. یافته‌ها به‌صورت میانگین± انحراف معیار از میانگین (Mean ± SEM) نشان داده شدند (۲۰).

نتایج

نتایج حاصل از کروماتوگرافی گازی - طیف‌سنجی جرمی اسانس گیاه مریم‌گلی (*Salvia officinalis*) تهیه شده از بخش‌های هوایی این گیاه در جدول ۲ نشان داده شده است. همانطور که مشاهده می‌شود آلفاتوژون (سیس-توژون) ۲۸/۷٪، کامفور ۱۸/۲٪، بتا توژون (ترانس-توژون) ۱۳/۳٪، ۱و۸- سینئول ۱۰/۶٪ از ترکیبات اصلی و دارای بالاترین درصد در این اسانس هستند (جدول۲).

جدول ۲- اجزای شیمیایی اصلی تشکیل دهنده اسانس مریم‌گلی

اجزا [a]	مقدار (٪)[b]
آلفا توژون	۲۸/۷
کامفور	۱۸/۲
بتا توژون	۱۳/۳
۱ و۸-سینئول	۱۰/۶
آلفا پینن	۴/۳
ویریدیفلورول	۴/۱
کامفین	۳/۹
بتا پینن	۲/۳
مانول	۱/۲
آلفا هومولین	۱/۱
بورنیل استات	۰/۹
سالوین	۰/۹

[a] ترکیبات به ترتیب شستشوی آن‌ها از ستون HP-5MS فهرست شده‌اند.

[b] مقادیر درصد نسبی میانگین سه تعیین با درصد RSD در همه موارد زیر ۱۰ درصد بودند. آلفاتوژون (سیس-توژون) ۲۸/۷ درصد ، کامفور ۱۸/۲ درصد، بتا توژون (ترانس-توژون) ۱۳/۳ درصد، ۱ و ۸- سینئول ۱۰/۶ درصد از ترکیبات اصلی و دارای بالاترین درصد در این اسانس هستند.

تصاویر تهیه شده از زخم‌ها بر سطح پشتی پرنده‌ها در روزهای مختلف بعد از القای زخم در شکل ۱ نشان داده شده است. همچنین نتایج حاصل از بررسی اندازه مساحت ماکروسکوپی زخم‌ها در روزهای مختلف بر اساس آنالیزهای انجام شده با برنامه ImageJ در شکل ۲ ارائه شده است. میانگین مساحت زخم در حیوانات در روز اول القای زخم ۱۹/۰±۶۲/۴۵. میلی‌متر مربع بود که با گذشت زمان در روزهای ۳، ۷ و ۱۴ به ترتیب به ۱۸/۱±۰/۵۸ ، ۱۰/۲۵±۰/۳۱ ، ۱/۰±۱۲/۲۴ میلی‌متر مربع کاهش یافت. در گروه‌های درمانی با اسانس ۲٪ و ۴٪ مساحت زخم‌ها در روزهای ۳و ۷ پس از القای زخم نسبت به گروه کنترل کاهش قابل توجهی یافت (P <۰/۰۵)، اما در روز ۱۴ پس از القای زخم تنها گروه اسانس ۴٪ توانست کاهش معنی داری را در مساحت زخم در مقایسه با کنترل ایجاد نماید (P <۰/۰۵) (شکل۲).

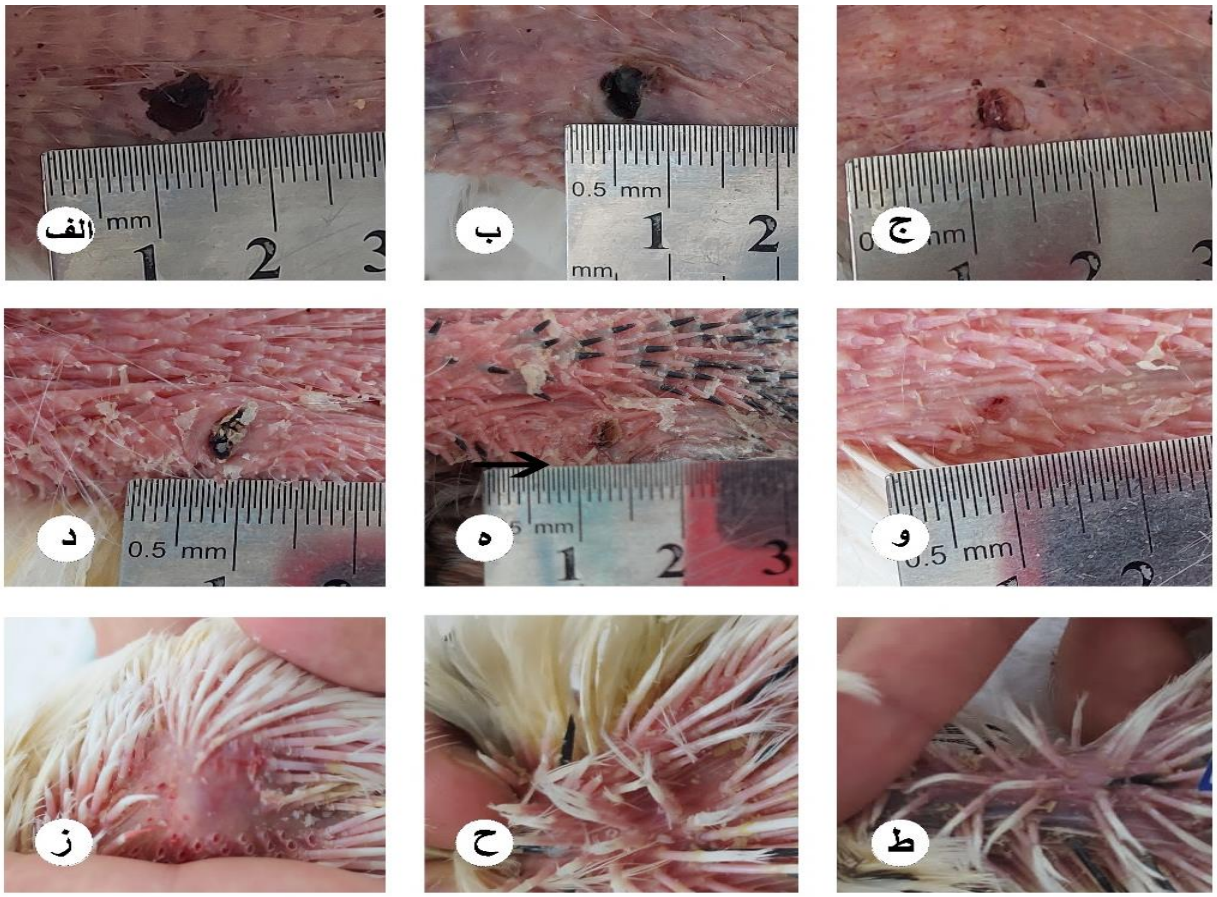

شکل ۱- تصاویر گراس زخم‌های تجربی در ناحیه پشت گردن کبوتر در روز ۳، ۷ و ۱۴ در گروه بدون درمان و درمان با اسانس مریم‌گلی با دوز ۲ و ۴ درصد (کنترل الف، اسانس مریم‌گلی ۲٪ ب، عصاره اسانس مریم‌گلی ۴٪ ج)، روز۷ (کنترل د، اسانس مریم‌گلی ۲٪ ه ، اسانس مریم‌گلی ۴٪ و)، روز ۱۴ (کنترل ز، اسانس مریم‌گلی ۲٪ ح، اسانس مریم‌گلی ۴٪ ط) پس از القای زخم. در گروه‌های درمان با اسانس ۲ و ۴ درصد مریم‌گلی اندازه زخم نسبت به گروه کنترل در همان روز کوچکتر می‌باشد.

مقاطع تهیه شده از زخم‌های در حال ترمیم در روزهای ۳، ۷ و ۱۴ پس از القای زخم، مورد مطالعه میکروسکوپی قرار گرفت و نتایج به‌دست آمده در تصاویر ۲ تا ۸ ارائه شده است. تمامی مقاطع در ۲ بزرگنمایی (۱۰۰× و ۴۰۰×) تصویربرداری و بررسی شده است. شکل ۳ تصاویر میکروسکوپی تهیه شده از زخم در حال ترمیم در روز ۳ پس از القای زخم را نشان می‌دهد. همچنین شدت یافته‌های میکروسکوپی این گروه در شکل ۴ نشان داده شده است. در گروه کنترل در زیر ناحیه دلمه بسته سطح زخم، نفوذ فراوان سلول‌های التهابی مشاهده شد که در گروه‌های درمانی میزان التهاب به میزان قابل توجهی نسبت به گروه کنترل کاهش یافته بود. همچنین میزان پرخونی نیز در گروه‌های درمانی با اسانس کاهش معنی‌داری را از خود نشان دادند. شکل ۴ بیان‌گر کاهش معنی‌دار در میزان التهاب و پرخونی در گروه‌های درمانی نسبت به گروه کنترل بود ($P<0/05$). علاوه‌بر این، میزان التهاب و پرخونی در گروه درمان با اسانس ۴٪ نسبت به گروه دریافت‌کننده اسانس ۲٪ به طور معنی‌داری کمتر بود ($P<0/05$). سایر معیارهای مورد ارزیابی شامل اپیتلیالیزاسیون مجدد، نوزایش عروقی، نفوذ و فعالیت فیبروبلاست‌ها و فیبروسیت‌ها در ناحیه مشاهده نشد.

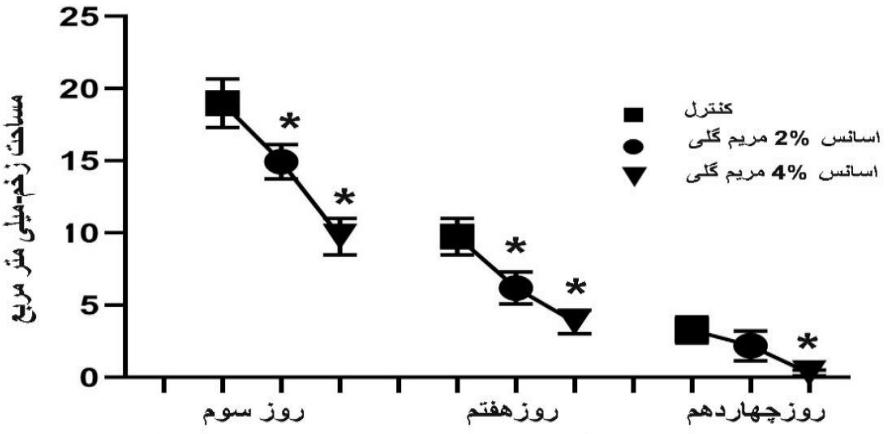

شکل ۲- متوسط اندازه مساحت زخم (بر اساس میلی‌متر مربع) در روزهای ۳، ۷ و ۱۴ پس از القای زخم در ناحیه پشت گردن کبوتر درگروه‌های مورد آزمایش

کلیه داده‌ها بر اساس میانگین± انحراف معیار از میانگین ارائه شده است.

* نشان‌دهنده تفاوت معنی‌دار با گروه کنترل در همان روز است. ($P < ۰/۰۵$).

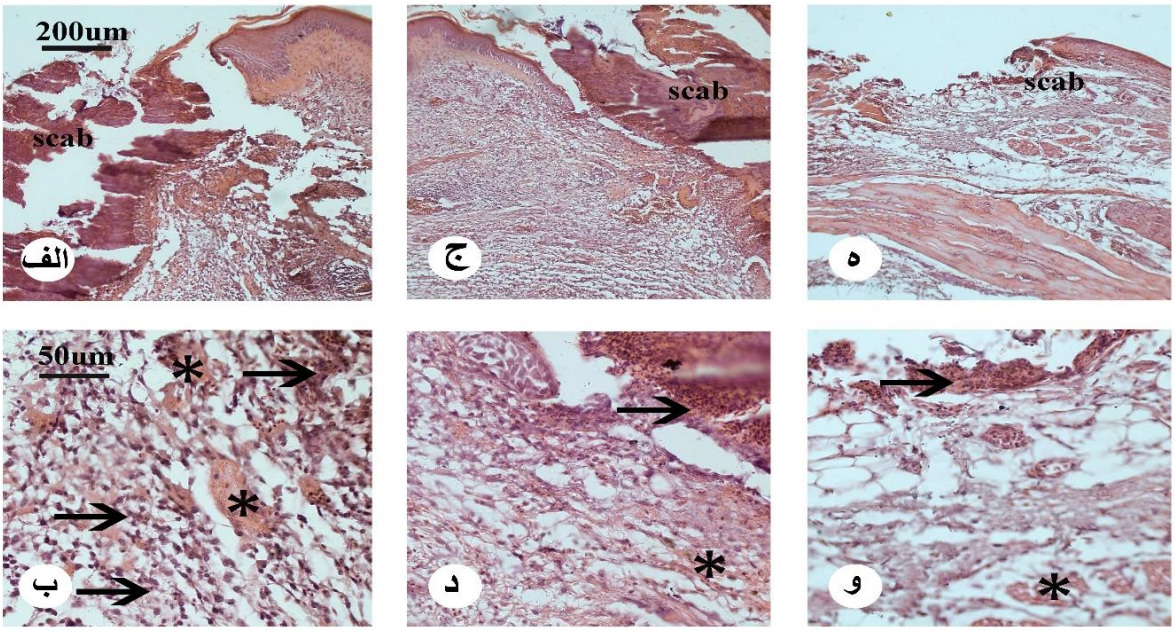

شکل ۳- تصاویر میکروسکوپی مربوط به مقاطع زخم پوستی تجربی در روز سوم بعد از القای زخم در گروه کنترل (الف: بزرگنمایی ۱۰۰×و ب: بزرگنمایی ۴۰۰×) ، گروه درمان با اسانس ۲٪ مریم‌گلی (ج: بزرگنمایی ۱۰۰×و د: بزرگنمایی ۴۰۰×)، گروه درمان با اسانس ۴٪ مریم‌گلی (ه: بزرگنمایی ۱۰۰× و و: بزرگنمایی ۴۰۰×) تشکیل دلمه (scab) بر سطح زخم و نفوذ فراوان سلول‌های التهابی (فلش) و پرخونی (*) در گروه کنترل که در گروه‌های درمانی با اسانس مریم‌گلی کاهش یافته است. (رنگ آمیزی هماتوکسیلین و ائوزین)

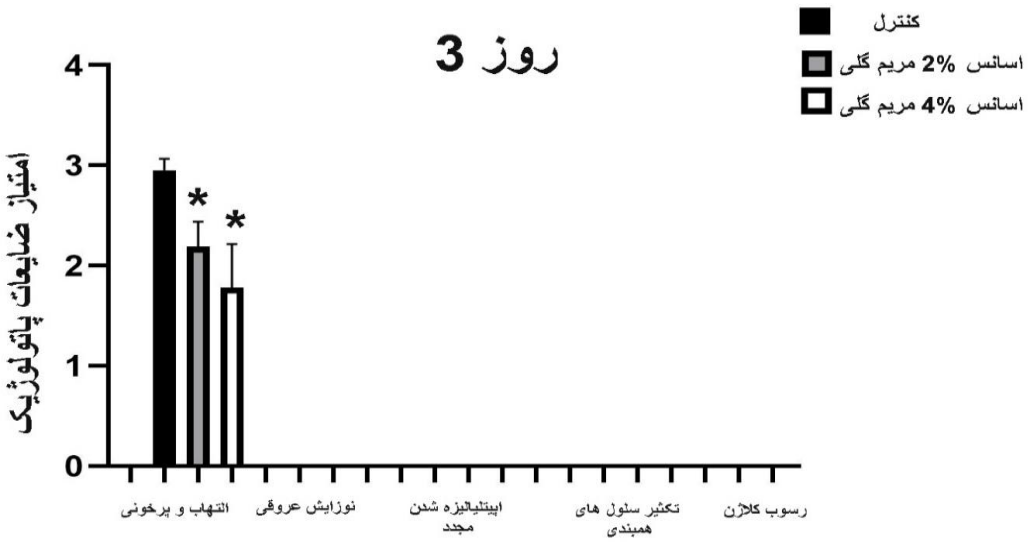

شکل ۴- امتیاز تغییرات بافتی در مطالعه میکروسکوپی مقاطع زخم در روز ۳ پس از القای زخم تجربی.
کلیه داده‌ها بر اساس میانگین± انحراف معیار از میانگین ارائه شده است.
* نشان‌دهنده تفاوت معنی‌دار با گروه کنترل است. ($P < ۰/۰۵$).

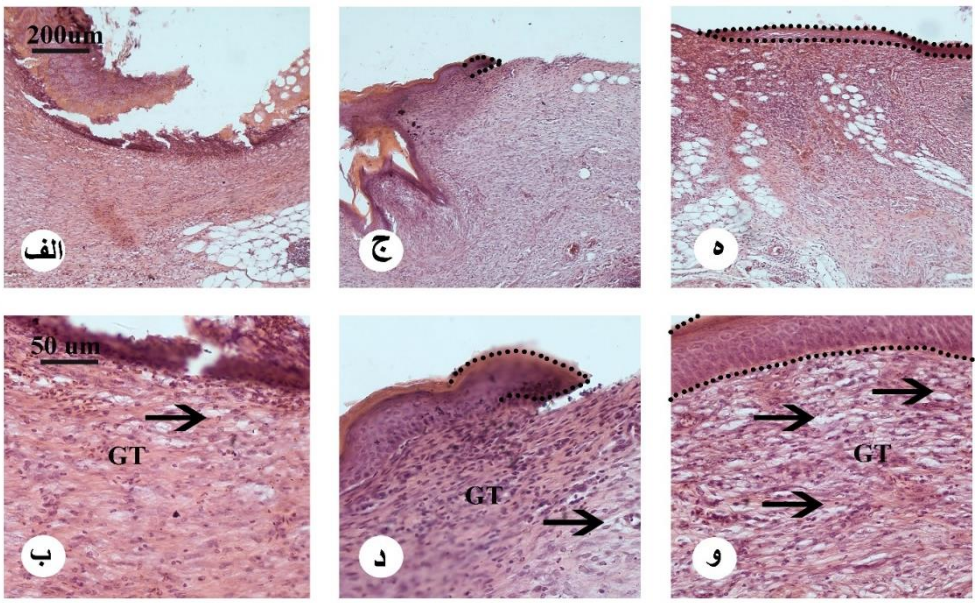

شکل ۵- تصاویر میکروسکوپی مربوط به مقاطع زخم پوستی تجربی در روز هفتم بعد از القای زخم در گروه کنترل (الف: بزرگنمایی ۱۰۰×و ب: بزرگنمایی ۴۰۰×) ، گروه درمان با اسانس ۲٪ مریم‌گلی (ج: بزرگنمایی ۱۰۰×و د: بزرگنمایی ۴۰۰×)، گروه درمان با اسانس ۴٪ مریم‌گلی (ه: بزرگنمایی ۱۰۰× و و: بزرگنمایی ۴۰۰) تشکیل بافت جوانه‌ای به میزان قابل توجه در تمامی گروه‌ها (GT). مشاهده میزان بالای عروق زائی در بافت جوانه‌ای با شدت بالا در گروه درمان با اسانس ۴٪ (فلش)، اپیتلیالیزاسیون مجدد (خط چین) در گروه‌های درمانی به ویژه درمان با دوز ۴٪ SOO مشاهده می‌شود.GT: بافت جوانه‌ای (Granulation Tissue). (رنگ آمیزی هماتوکسیلین و ائوزین)

نتایج حاصل از بررسی تصاویر میکروسکوپی تهیه شده از نمونه‌های روز ۷ پس از القای زخم (شکل۵ و ۶) نشان دهنده تشکیل بافت جوانه‌ای در تمامی گروه‌ها بود. التهاب و پرخونی در داخل بافت جوانه‌ای در گروه کنترل مشاهده شد که در گروه‌های درمانی به میزان قابل توجهی از میزان حضورسلول‌های التهابی و همچنین پرخونی در ناحیه کاسته شده است (P <۰/۰۵). نوزایش عروقی در داخل بافت جوانه‌ای در تمامی گروه‌ها به میزان فراوانی مشاهده شد و اختلاف معنی‌دار با گروه کنترل فقط در گروه درمان با اسانس ۴٪ مشاهده شد (P <۰/۰۵). میزان اپیتلیالیزاسیون مجدد در گروه‌های درمانی بصورت معنی‌داری بالاتر از گروه کنترل بود و این میزان در گروه درمان با اسانس ۴٪ بالاتر از گروه دریافت‌کننده ۲٪ بود (P <۰/۰۵). شکل۶ نشان‌دهنده افزایش معنی‌دار سلول‌های بافت همبندی و تولید کلاژن بیشتر در گروه‌های درمانی نسبت به گروه کنترل می‌باشد (P <۰/۰۵).

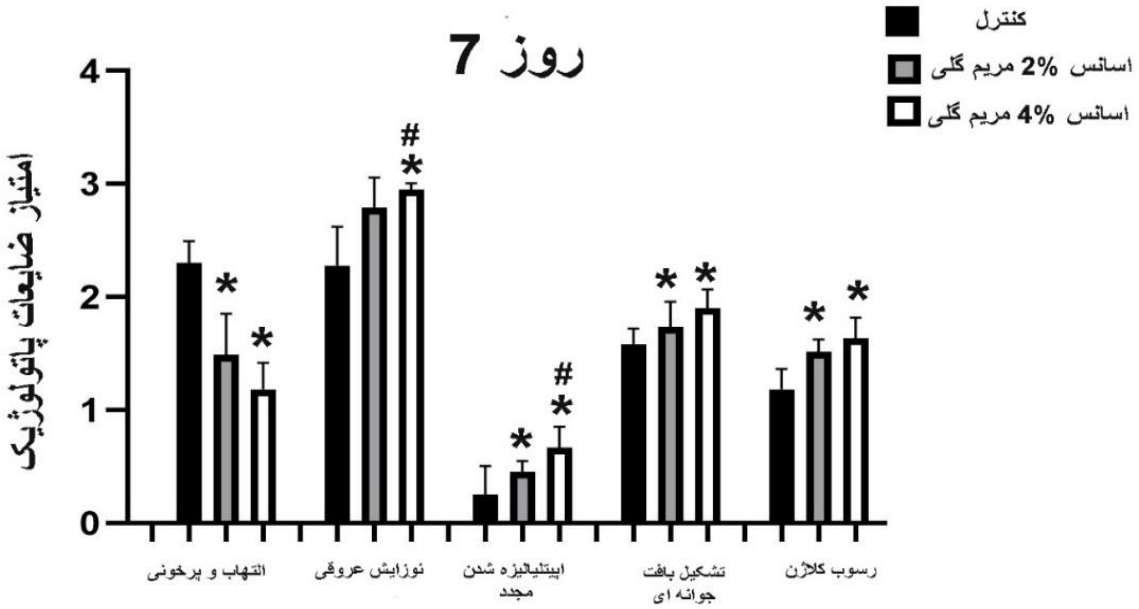

شکل ۶- امتیاز تغییرات بافتی در مطالعه میکروسکوپی مقاطع زخم در روز ۷ پس از القای زخم تجربی
کلیه داده‌ها بر اساس میانگین± انحراف معیار از میانگین ارائه شده است.
* نشان‌دهنده تفاوت معنی‌دار با گروه کنترل و # نشان‌دهنده اختلاف معنی‌دار گروه دریافت‌کننده اسانس ۴٪ با گروه دریافت‌کننده اسانس ۲٪ می‌باشد (P <۰/۰۵).

نتایج بررسی تصاویر میکروسکوپی مربوط به نمونه زخم ترمیم شده در روز ۱۴ پس از القای زخم در گروه‌های کنترل و درمانی در شکل ۷ و ۸ نشان داده شده است. میزان التهاب در تمامی گروه‌های به حداقل خود رسیده و این کاهش در گروه دریافت‌کننده اسانس ۴٪ نسبت به گروه کنترل به‌صورت معنی‌داری بیشتر است (P <۰/۰۵). همچنین میزان نوزایش عروقی نیز در تمامی گروه‌ها کاسته شده است و اختلاف معنی‌داری میان گروه‌ها مشاهده نشد (P <۰/۰۵). اپیتلیالیزاسیون مجدد در تمامی گروه‌ها به طور کامل انجام شده است؛ اما در گروه‌های درمان با اسانس ۲ و ۴٪ بافت

پوششی تشکیل شده بر سطح بافت جوانه‌ای ضخیم‌تر از گروه کنترل بود و اختلاف معنی‌داری را از نظر میزان ضخامت بافت اپیتلیوم تشکیل شده با گروه کنترل نشان داد (P <۰/۰۵). میزان فیبروبلاست و فیبروسیت در بافت جوانه‌ای به حداکثر رسیده که این افزایش در گروه‌های درمانی به‌صورت معنی‌داری بیشتر از گروه کنترل است (P <۰/۰۵). شکل ۸ نیز نشان‌دهنده افزایش بسیار زیاد در میزان کلاژن بافت جوانه‌ای در گروه‌های درمانی است که اختلاف معنی‌داری را با گروه کنترل دارد (P <۰/۰۵).

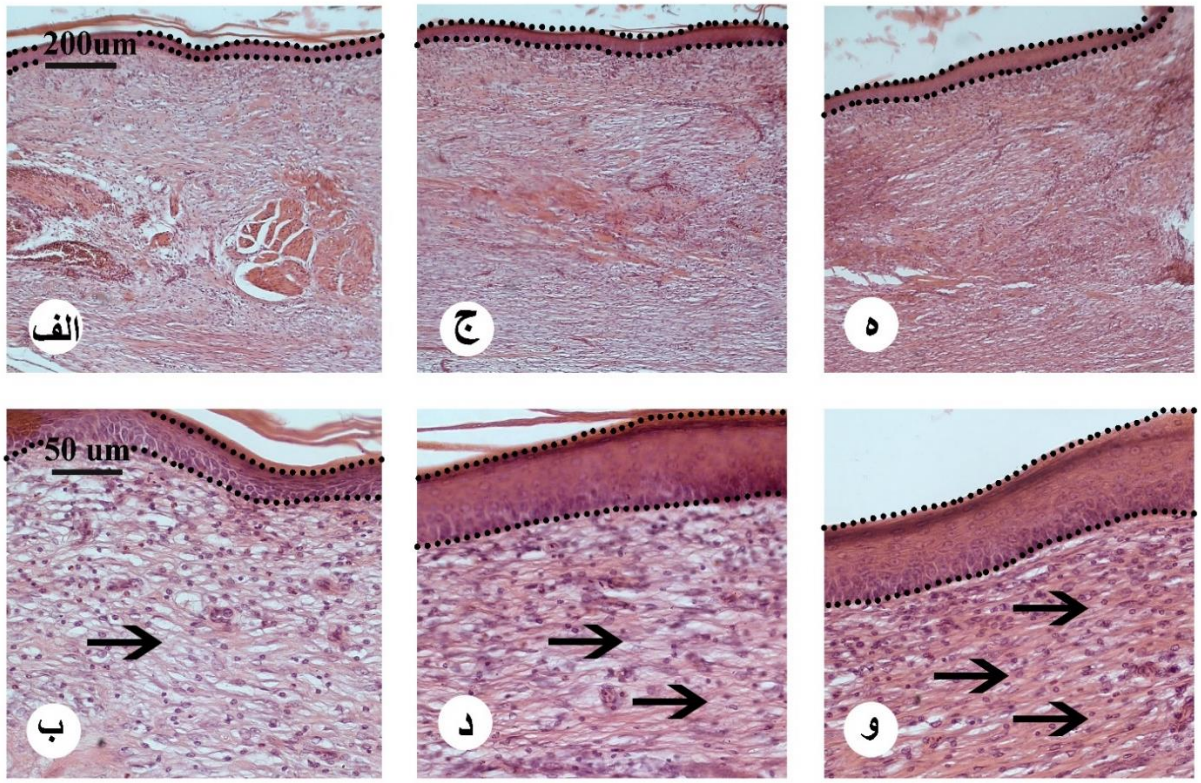

شکل ۷- تصاویر میکروسکوپی مربوط به مقاطع زخم پوستی تجربی در روز چهاردهم بعد از القای زخم در گروه کنترل (الف: بزرگنمایی ۱۰۰×و ب: بزرگنمایی ۴۰۰×) ، گروه درمان با اسانس ۲٪ مریم‌گلی (ج: بزرگنمایی ۱۰۰×و د: بزرگنمایی ۴۰۰×)، گروه درمان با اسانس ۴٪ مریم‌گلی (ه: بزرگنمایی ۱۰۰× و و: بزرگنمایی ۴۰۰). بافت پوششی کامل بر سطح بافت جوانه‌ای در تمامی گروه‌های درمانی تشکیل شده است که در گروه‌های درمان با اسانس مریم‌گلی ضخیمتر می‌باشد (خط چین). افزایش مقدار و ضخامت رشته‌های بافت هم‌بند در بافت جوانه‌ای که در گروه‌های درمان با اسانس بیشتر می‌باشد (فلش) (رنگ آمیزی هماتوکسیلین و ائوزین).

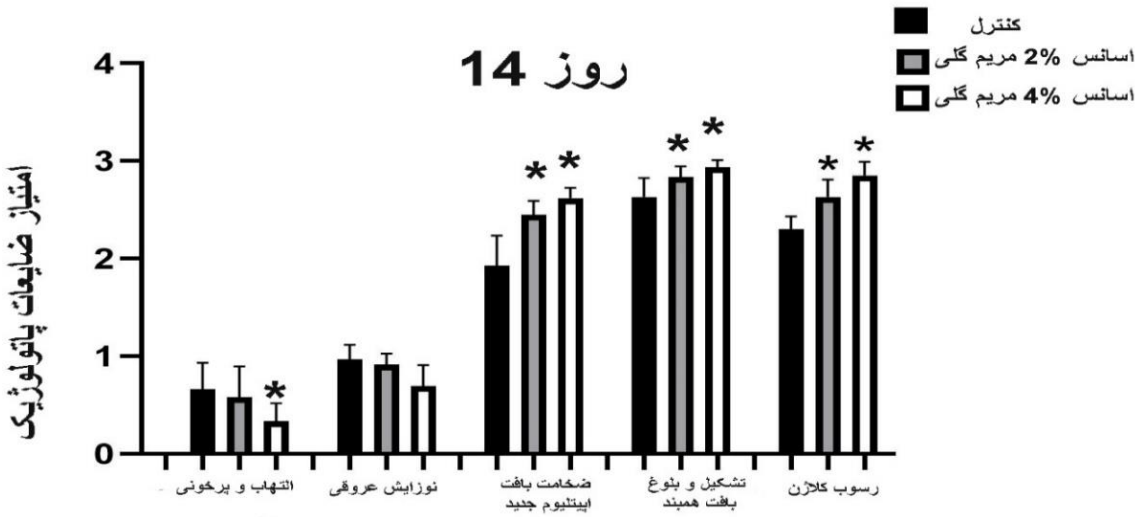

شکل ۸- امتیاز تغییرات بافتی در مطالعه میکروسکوپی مقاطع زخم در روز ۱۴ پس از القای زخم تجربی
کلیه داده‌ها بر اساس میانگین± انحراف معیار از میانگین ارائه شده است.
* نشان‌دهنده تفاوت معنی‌دار بین گروه‌های مشخص شده با گروه کنترل است ($P < ۰/۰۵$).

بحث

در مطالعه حاضر مشخص شد که اسانس گیاه مریم‌گلی (SOO) فرایند بهبود زخم را از طریق کاهش میزان التهاب بافتی، افزایش تکثیر سلول‌های بافت هم‌بند، تنظیم نوزایش عروقی و بازسازی بافت پوششی و در نهایت کوتاه‌کردن مرحله بلوغ بافت جوانه‌ای، تسریع می‌کند. در مرحله اول ترمیم زخم، پس از ایجاد لخته خونی، سلول‌های نوتروفیل و ماکروفاژ جهت پاک‌سازی سلول‌های آسیب‌دیده و همچنین ازبین‌بردن عوامل عفونت‌زا به محل زخم مهاجرت می‌کنند. در این زمان کاربرد ترکیبات دارای قدرت ضدباکتریایی و آنتی‌اکسیدانی می‌تواند کمک‌کننده باشد و روند التیام را تسریع کند (۲۱). در این راستا فعالیت ضدمیکروبی توژون (Thujone)، کامفور(camphor) و ۱،۸-سینئول (1,8-cineole)، سه ترکیب اصلی S. officinalis، قبلاً تأیید شده است (۹، ۲۲ و ۲۳). مرحله التهابی به عنوان مرحله مهمی از روند بهبودی، سنتز سیتوکین‌های مختلف و فاکتور رشد را تعدیل می‌کند (۲۴ -۲۶). رادیکال‌های آزاد و گونه‌های فعال اکسیژن (ROS) نقش مهمی را در پاتوژنز زخم ایفا می‌کنند (۲۷). اسانس مریم‌گلی به علت دارا بودن عوامل آنتی‌اکسیدانی از طریق کاهش استرس اکسیداتیو و کاهش رادیکال‌های آزاد شده از سلول‌های التهابی و همچنین از طریق افزایش سطوح ظرفیت آنتی‌اکسیدانی تام (TAC) بافتی، از تشدید پروسه‌های التهابی در بافت جوانه‌ای و بافت‌های در حال ترمیم در ناحیه زخم جلوگیری می‌کند (۸ و ۲۸). این خود دلیلی بر کاهش روندهای اکسیداتیو و کاهش التهاب در گروه‌های درمان شده با پماد حاوی SOO در مطالعه ما می‌باشد. گزارش شده است که تجویز پماد حاوی اسانس گیاه مریم‌گلی در ناحیه زخم پوستی از طریق کاهش بیان mRNA های مربوط به سیتوکین‌های التهابی از قبیل اینترلوکین ۶ (IL-6)، اینترلوکین۱بتا (IL-1β) و فاکتور نکروز توموری آلفا (TNF-α) منجر به مهار پروسه‌های پیش التهابی در ناحیه می‌شود (۶). در مطالعه حاضر نیز مشاهدات میکروسکوپیک بیانگر کاهش تعداد سلول‌های التهابی در گروه‌های دریافت‌کننده این اسانس بود که با نتایج مطالعه فوق

همخوانی دارد. کاهش مدت و شدت مرحله التهابی منجر به کوتاه شدن پروسه ترمیم زخم و تسریع این روند می‌شود (۲۹و ۳۰). بدنبال سلول‌های نوتروفیل، ماکروفاژها نیز به محل زخم مهاجرت می‌کنند و با ترشح انواعی از سایتوکین‌ها و فاکتورهای رشد، موجب تداوم و افزایش سرعت و کیفیت ترمیم ازطریق افزایش تعداد و فعالیت سلول‌های فیبروبلاست و سلول‌های بافت پوششی می‌گردند (۳۱-۳۳). نتایج حاصل از تحقیقات پیشین بیان کرده اند که اسانس مریم‌گلی از طریق افزایش بیان سایکلین D1 سرعت تکثیر سلولی را افزایش می‌دهد (۶). در این راستا مطالعه دیگری حاکی ازافزایش سرعت ترمیم زخم در اثر تجویز موضعی پماد حاوی عصاره هیدروالکلی گیاه مریم‌گلی بر روی زخم تجربی در موش بود که این تسریع در ترمیم، از طریق افزایش میزان عروق زایی و تکثیر سلولی درناحیه صورت گرفته بود (۱۰ و ۲۸). اثر نتایج مطالعه ما بر روی زخم کبوتر نیز هم راستا با این گزارشات می‌باشد. سلول‌های فیبروبلاست با ساخت و ترشح کلاژن منبع سلولی اصلی در بافت هم‌بند هستند که در ساخت و ترشح کلاژن نقش اصلی را ایفا می‌کنند (۳۴). همچنین مطالعات پیشین نشان داده‌اند که پروتئین ضدآپاپتوزی Bcl2 از طریق حفظ نفوذپذیری غشای میتوکندریایی از آپاپتوز سلولی ممانعت کرده و همچنین سبب افزایش پرولیفراسیون سلولی می‌شود (۳۵) . نتایج حاصل از تحقیقات پیشین بیان می‌کند که اسانس مریم‌گلی روند ترمیم زخم را از طریق افزایش پرولیفراسیون فیبروبلاست‌ها (از طریق مسیر Cyclin-D1)، کاهش بیان سایتوکین‌های التهابی و افزایش Bcl-2 تقویت می‌نماید (۶ و ۱۰). همچنین مطالعه دیگری نشان داده است که عصاره گیاه مریم‌گلی سبب افزایش انتشار فیبروبلاست‌ها در ناحیه ترمیم زخم می‌گردد (۱۰). مطالعات مشابه نشان دادند که تجویز موضعی پمادهای حاوی بعضی از اسانس‌های گیاهان دارویی منجر به تقویت و تسریع اپیتلیالیزه شدن مجدد پوست در ناحیه زخمی می‌شود و این در نتیجه کاهش بیان TNF-α و در نتیجه کاهش التهاب در ناحیه صورت می‌گیرد (۶ و۳۶). در مطالعه ما نیز مشاهده شد که روند پوشش دار شدن سطح زخم هم به‌صورت ماکروسکوپی و هم در مطالعه میکروسکوپی در گروه‌های درمان با اسانس مریم‌گلی بیشتر و سریع‌تر از گروه کنترل بوده و در روز ۱۴ اپیتلیوم ضخیم‌تر و کامل تری در گروه‌های دریافت‌کننده اسانس بر سطح زخم تشکیل شده بود. در ادامه روند التیام، همزمان با همسو شدن رشته‌های کلاژن و کوچک شدن اندازه زخم، سلول‌های بافت پوششی نیز از سمت لبه‌های زخم به سمت مرکز زخم، ساخته‌شده و حرکت می‌نمایند (۳۷ و ۳۸). بلوغ بافت جوانه‌ای تشکیل شده در ناحیه، به کوچکتر شدن سطح زخم و کم شدن عوارض ناشی از بزرگی سطح زخم کمک می‌کند. Farahpour و همکاران نشان دادند کاربرد موضعی اسانس گیاه مریم‌گلی در زخم تجربی عفونی شده در موش موجب افزایش سرعت انقباض زخم درمی‌گردد (۶). نتایج حاصل از بررسی میزان اندازه زخم در مطالعه حاضر نیز نشان داد کاربرد پماد حاوی اسانس مریم‌گلی موجب افزایش سرعت التیام زخم درکبوترها گردیده است.

تاکنون هیچ مطالعه‌ای بر روی تأثیر اسانس مریم‌گلی بر روی ترمیم زخم تجربی در کبوتر انجام نشده است و نتایج این مطالعه نشان می‌دهد که سرعت ترمیم زخم در اثر تجویز این اسانس بر سطح ناحیه زخمی افزایش می‌یابد؛ به‌طوری‌که در روز ۱۴ روند ترمیم زخم کامل شد و بافت اپیتلیوم کاملا ضخیمی سطح ناحیه زخم را پوشاند و هیچ التهابی در ناحیه مشاهده نشد. همچنین، سرعت بلوغ بافت جوانه‌ای تشکیل شده در ناحیه بسیار سریعتر از گروه کنترل بود.

منابع

1. Atiyeh B, Ioannovich J, Al-Amm C, El-Musa K. Management of Acute and Chronic Open Wounds: The Importance of Moist Environment in Optimal Wound Healing. Curr Pharm Biotechnol. 2005;3(3):179–95.
2. Ghahary A, Ghaffari A. Role of keratinocyte-fibroblast cross-talk in development of hypertrophic scar. Wound Repair Regen. 2007;15(SUPPL. 1):1–2.
3. Manzuoerh R, Farahpour MR, Oryan A,

Sonboli A. Effectiveness of topical administration of Anethum graveolens essential oil on MRSA-infected wounds. Biomed Pharmacother. 2019;109:1650–8.
4. James FZachry MdM. Pathologic Basis of Veterinary Disease. 5th ed. Elsevier; 2012. 135–145 p.
5. Singh S, Young A, McNaught CE. The physiology of wound healing. Surg (United Kingdom). 2017;35(9):473–7.
6. Farahpour MR, Pirkhezr E, Ashrafian A, Sonboli A. Accelerated healing by topical administration of Salvia officinalis essential oil on Pseudomonas aeruginosa and Staphylococcus aureus infected wound model. Biomed Pharmacother. 2020;128(November 2019).
7. Abu-Darwish MS, Cabral C, Ferreira I V., Gonçalves MJ, Cavaleiro C, Cruz MT, et al. Essential oil of common sage (Salvia officinalis L.) from Jordan: Assessment of safety in mammalian cells and its antifungal and anti-inflammatory potential. Biomed Res Int. 2013;2013.
8. Abderrabba M, Perrin D. Chemical Composition and Antioxidant Properties of Salvia officinalis L. Oil from Two Culture Sites in Tunisia. J Essent Oil Res. 2006;18(5):553–6.
9. Baricevic D, Sosa S, Della Loggia R, Tubaro A, Simonovska B, Krasna A, et al. Topical anti-inflammatory activity of Salvia officinalis L. leaves: the relevance of ursolic acid. J Ethnopharmacol. 2001;75(2–3):125–32.
10. Karimzadeh S, Farahpour MR. Topical application of Salvia officinalis hydroethanolic leaf extract improves wound healing process. Indian J Exp Biol. 2017;55(2):98–106.
11. Feugate, J.E., Li, Q., Wong, L., Martins-Green, M. The CXC chemokine, cCAF, stimulates differentiation of fibroblasts into myofibroblasts and accelerates wound closure. J Cell Biol. 2002; 156:161–172.
12. Feugate, J.E., Wong, L., Li, Q.J., Martins-Green, M. The CXC chemokine, cCAF, stimulates precocious deposition of ECM molecules by wound fibroblasts, accelerating development of granulation tissue. BMC Cell Biol. 2002; 3:13.
13. Martins-Green, M. The chicken chemotactic and angiogenic factor (cCAF), a CXC chemokine. Int J Biochem Cell Biol; 2001; 33:427–432.
14. Martins-Green, M., Feugate, J.E. The 9E3/CEF4 gene product is a chemotactic and angiogenic factor that can initiate the wound-healing cascade in vivo. Cytokine. 1998;10:522–535.
15. Harsum, S., Clarke, J.D., Martin, P. A reciprocal relationship between cutaneous nerves and repairing skin wounds in the developing chick embryo. Dev Biol. 2001; 238:27–39.
16. Sengel, P. Effect of tyrosine on pigmentation of feather germ of embryonic chick skin cultured in vitro.. C RSeances SocBiol Fil. 1955; 149:1479–1482.
17. Gallin, W.J., Hepperle, B. Burn healing in organ cultures of embryonic chicken skin: a model system. Burns. 1998; 24:613–620.
18. Ejaz S, Chekarova I, Cho JW, Lee SY, Ashraf S, Lim CW. Effect of aged garlic extract on wound healing: a new frontier in wound management. Drug Chem Toxicol. 2009;32(3):191-203.
19. Mirzakhani N, Farshid AA,

Tamaddonfard E, Tehrani A, Imani M. Comparison of the effects of hydroalcoholic extract of capparis spinosa fruit, quercetin and vitamin e on monosodium glutamate-induced toxicity in rats. Vet Res Forum. 2020;11(2):127–34.

20. Farahpour MR, Mirzakhani N, Doostmohammadi J, Ebrahimzadeh M. Hydroethanolic Pistacia atlantica hulls extract improved wound healing process; evidence for mast cells infiltration, angiogenesis and RNA stability. Int J Surg. 2015;17(May):88–98.
21. Niwa Y, Kanoh T, Sakane T, Soh H, Kawai S, Miyachi Y. The ratio of lipidperoxides to superoxide dismutase activity in the skin lesions of patients with severe skin diseases: An accurate prognostic indicator. Life Sci. 1987;40(10):921–7.
22. Longaray Delamare AP, Moschen-Pistorello IT, Artico L, Atti-Serafini L, Echeverrigaray S. Antibacterial activity of the essential oils of Salvia officinalis L. and Salvia triloba L. cultivated in South Brazil. Food Chem. 2007;100(2):603–8.
23. Hendry ER, Worthington T, Conway BR, Lambert PA. Antimicrobial efficacy of eucalyptus oil and 1,8-cineole alone and in combination with chlorhexidine digluconate against microorganisms grown in planktonic and biofilm cultures. J Antimicrob Chemother. 2009;64(6):1219–25.
24. Ligi D, Mosti G, Croce L, Raffetto JD, Mannello F. Chronic venous disease – Part I: Inflammatory biomarkers in wound healing. Biochim Biophys Acta - Mol Basis Dis [Internet]. 2016;1862(10):1964–74. Available from: http://dx.doi.org/10.1016/j.bbadis.2016.07.018
25. Landén NX, Li D, Ståhle M. Transition from inflammation to proliferation: a critical step during wound healing. Cell Mol Life Sci. 2016;73(20):3861–85.
26. Gupta A, Singh RL, Raghubir R. Antioxidant status during cutaneous wound healing in immunocompromised rats. Mol Cell Biochem. 2002;241(1–2):1–7.
27. Sen CK, Khanna S, Gordillo G, Bagchi D, Bagchi M, Roy S. Oxygen , Oxidants , and Antioxidants in An Emerging Paradigm. Ann NY Acad Sci. 2002;957:239–49.
28. Güzel S, Özay Y, Kumaş M, Uzun C, Özkorkmaz EG, Yıldırım Z, et al. Wound healing properties, antimicrobial and antioxidant activities of Salvia kronenburgii Rech. f. and Salvia euphratica Montbret, Aucher & Rech. f. var. euphratica on excision and incision wound models in diabetic rats. Biomed Pharmacother. 2019;111:1260–76. Available
29. Eming SA, Martin P, Tomic-Canic M. Wound repair and regeneration: mechanisms, signaling, and translation. Sci Transl Med. 2014; 6(265):265sr6.
30. Eo H, Lee HJ, Lim Y. Ameliorative effect of dietary genistein on diabetes induced hyper-inflammation and oxidative stress during early stage of wound healing in alloxan induced diabetic mice. Biochem Biophys Res Commun. 2016;478(3):1021–7.
31. Krzyszczyk P, Schloss R, Palmer A, Berthiaume F. The role of macrophages in acute and chronic wound healing and interventions to promote pro-wound healing

phenotypes. Front Physiol. 2018;9(MAY):1–22.
32. Gurtner GC, Werner S, Barrandon Y, Longaker MT. Wound repair and regeneration. Nature. 2008;453(7193):314–21.
33. Matsushime H, Roussel MF, Ashmun RA, Sherr CJ. Colony-stimulating factor 1 regulates novel cyclins during the G1 phase of the cell cycle. Cell. 1991;65(4):701–13.
34. Brainbridge P. Wound Healing and The Role of Fibroblast. J Wound Care [Internet]. 2013;22(8):407–12. Available from: https://doi.org/10.12968/jowc.2013.22.8.407
35. Lei K, Davis RJ. JNK phosphorylation of Bim-related members of the Bcl2 family induces Bax-dependent apoptosis. Proc Natl Acad Sci U S A. 2003;100(5):2432–7.
36. Modarresi M, Farahpour MR, Baradaran B. Topical application of Mentha piperita essential oil accelerates wound healing in infected mice model. Inflammopharmacology [Internet]. 2019; 27(3): 531–537.
37. Saadatian M, Aghaei M, Farahpour M, Aghaei M. Chemical Compositions of Flowers extract of Borage (Borago officinalis L.) in wild population from Urmia district, Iran. J Essent Oil-Bearing Plants. 2017;20(1):289–92.
38. Khanna S, Venojarvi M, Roy S, Sharma N, Trikha P, Bagchi D, et al. Dermal wound healing properties of redox-active grape seed proanthocyanidins. Free Radic Biol Med.; 2002; 33(8): 1089–96.

Iran. J. Vet. Clin. Sci.; 2025; 19(1): 37-50.
http://doi.org/ 10.22034/ijvcs.2025.14973.1113

Survey on healing effects of Salvia officinalis on the experimental wound in the pigeon (Columba livia domestica); Histopathological Study

Navideh Mirzakhani[1*]; Naser Vajdi[2]; Saied Seifi[2]

1. Department of Pathobiology, Faculty of Veterinary Medicine, Amol University of Special Modern Technologies, Amol- Iran.
2. Department of Clinical Sciences, Faculty of Veterinary Medicine, Amol University of Special Modern Technologies, Amol- Iran.

Received: 23 October 2024 ***Accepted***: 5 May 2025

Summary

Wound healing has been important for a long time, and using medicinal plants to speed up this procedure has always appealed to mankind. Salvia officinalis possesses antibacterial, antioxidant, and anti-inflammatory properties. This study was conducted to investigate the therapeutic effects of ointment containing Salvia officinalis essential oil (SOO) on the excisional full-thickness experimental wounds of pigeons. For this purpose, 18 healthy pigeons were utilized and two full-thickness 5-millimeter diameter cutaneous wounds were induced on the dorsal area of their neck. Then they were classified into 3 groups, control (Eucerin ointment), SOO2% (Eucerin ointment containing EOO 2%), and SOO 4% (Eucerin ointment containing SOO4%). Every day the wound surface of all groups was covered by the ointment for 14 days. On days 3, 7, and 14 after wound induction, macroscopical analysis of the wound surface was performed and then biopsy specimens were dissected and further investigations were conducted. Macroscopical observation revealed the faster healing process of the wounds in the groups treated by SOO, especially SOO4% on all days. Moreover, microscopical examinations supported the macroscopic results indicating less inflammation, better neovascularization, notable re-epithelialization, and more mature granulation tissue production and collagen deposition in the area of wound healing in SOO-treated animals, specially, SOO 4% on all experiment days. We can conclude that the administration of Salvia officinalis essential oil can be effective in wound healing and can accelerate healing process.

Keywords: Salvia officinalis, Pigeon, Wound, skin, Histopathology

* Corresponding Author: n.mirzakhani@ausmt.ac.ir